

# Klinická klasifikace třesu

prof. MUDr. Evžen Růžička, DrSc., MUDr. Petr Hollý

Neurologická klinika a Centrum klinických neurověd, Univerzita Karlova, 1. lékařská fakulta a VFN v Praze

**Třes je nejčastější abnormální pohyb, objevující se jako samostatný příznak nebo v kombinaci s dalšími poruchami hybnosti. Tento přehledový článek přináší pohled na klinickou klasifikaci třesu dle nejnovějšího konsenzuálního doporučení. Hlavní důraz se klade na popis příznaků a syndromů třesu a diagnostická kritéria jeho hlavních jednotek určených pro každodenní neurologickou praxi.**

**Klíčová slova:** třes, klasifikace, esenciální třes, parkinsonský třes, cerebellární třes

## Clinical classification of tremor

**Tremor is the most common abnormal movement, occurring as a single symptom or in combination with other movement disorders. This review article provides an insight into the clinical classification of tremor according to the latest consensus recommendation. The main emphasis is placed on the description of the symptoms and syndromes of tremor and the diagnostic criteria of its principal clinical entities, designated for everyday neurological practice.**

**Key words:** tremor, classification, essential tremor, parkinsonian tremor, cerebellar tremor

## Úvod

Třes (tremor) je jedním z nejběžnějších chorobných příznaků. Vyskytuje se jako součást řady klinických syndromů a jako projev mnoha onemocnění. Za určitých okolností se objevuje i jako fyziologický projev u zdravého člověka. Rozpoznání a správné diagnostické zařazení třesu tedy patří mezi základní klinické dovednosti, jež by měl ovládat každý absolvent lékařské fakulty, každý praktický lékař či specialista a samozřejmě každý neurolog. Přesto se v jeho diagnostice často – a většinou zbytečně – chybuje. Přinášíme přehlednou klinickou klasifikaci třesu dle nejnovějších doporučení, s důrazem na nejčastější obrazy postižení zachycované v neurologických ambulancích.

## Definice a klasifikace

Třes je mimovolní rytmický oscilační pohyb. Tato klasická definice se nemění ani v nejnovějších klasifikačních a diagnostických schématech (Deuschl, Bain et Brin, 1998; Bhatia et al., 2018; Louis, 2019). Pro odlišení třesu od jiných abnormálních pohybů je podstatný současný nálezh všech tří charakteristických rysů – mimovolního vzniku, pravidelného rytmu a oscilačního rázu. Z jiných abnormálních pohybů se nejspíše s třesem může zaměnit rytmický myoklonus. Myoklonické záškuby však nemají ráz pravidelných oscilací, které lze registrovat u třesu.

Recentní klasifikace třesu dle International Parkinson's Disease and Movement Disorder Society (MDS) je postavena na dvou hlediscích, která se zde nazývají osami. Osa 1 zachycuje klinické projevy a na Ose 2 jsou vyneseny etiologické možnosti (Bhatia et al., 2018).

### Osa 1: Klinické projevy

Sledované **anamnestické údaje** zahrnují věk na počátku projevů, progresi příznaků v čase, onemocnění nebo léky, které mohou vyvolávat třes, rodinnou anamnézu třesu a dalších poruch hybnosti a efekt alkoholu či léků na třes (obrázek 1).

Cílené neurologické vyšetření se zaměřuje na **charakteristiky třesu**, jako je **tělesná distribuce** – fokální třes (postižení pouze jedné části těla), segmentální třes (postižení dvou nebo více sousedních částí těla), hemitremor (postižení levé nebo pravé poloviny těla) a generalizovaný třes (postižení horní i dolní poloviny těla) (Bhatia et al., 2018).

Významným klasifikačním prvkem jsou **aktivační podmínky** třesu (obrázek 2):

- **klidový třes** (v klidové poloze příslušné tělesné části, s uvolněnými svaly, bez jakékoli volní aktivity),
- **akční třes**, a to buď:
  - **posturální** (třes se objevuje při držení tělesné části v určité poloze nebo nezávisle na poloze) nebo

- **kinetický** (při pohybech), může vzniknout či se akcentuje při jakékoli pohybu (prostý kinetický), při cílených pohybech (intenční) nebo pouze při určité specifické činnosti (např. při psaní),
- zvláštní kategorii tvoří **izometrický třes**, který vzniká při svalovém stahu bez zkrácení svalu, např. při držení břemene, usilovném stisku apod.

**Frekvence** je u většiny patologických třesů v rozmezí 4–8 Hz, u fyziologického třesu 8–12 Hz, vzácně může být i < 4 Hz (palatální tremor, myorytmie) nebo > 12 Hz (ortostatický tremor).

Dále pátráme po **přidružených projevech**, jimiž mohou být další neurologické příznaky (např. dystonie, bradykineze a rigidita, myoklonus) a případně známky systémového onemocnění (Kayserův-Fleischerův prstenec, hepatomegalie, exoftalmus aj.).

### Syndromy třesu podle Osy 1

Znalost charakteristických obrazů syndromů třesu umožňuje správně zařadit třes daného pacienta, a tím ulehčuje stanovení etiologické diagnózy. Proto je tak důležitý přesný popis jednotlivých klinických projevů. Příznaky se ovšem mohou objevovat postupně, v různých kombinacích, a může se tak časem měnit i počáteční klasifikace.

V rámci osy 1 lze definovat různé širší kategorie syndromů (obrázek 3):

- **izolovaný třes** jako jediný projev onemocnění a **kombinovaný třes** provázený dalšími abnormálními příznaky,
- **klidový či akční třes** podle aktivity, při níž třes vzniká (obrázek 2),
- **podle tělesné distribuce třesu** – fokální, generalizovaný, dále např. třes hlavy, končetiny, na polovině těla apod.

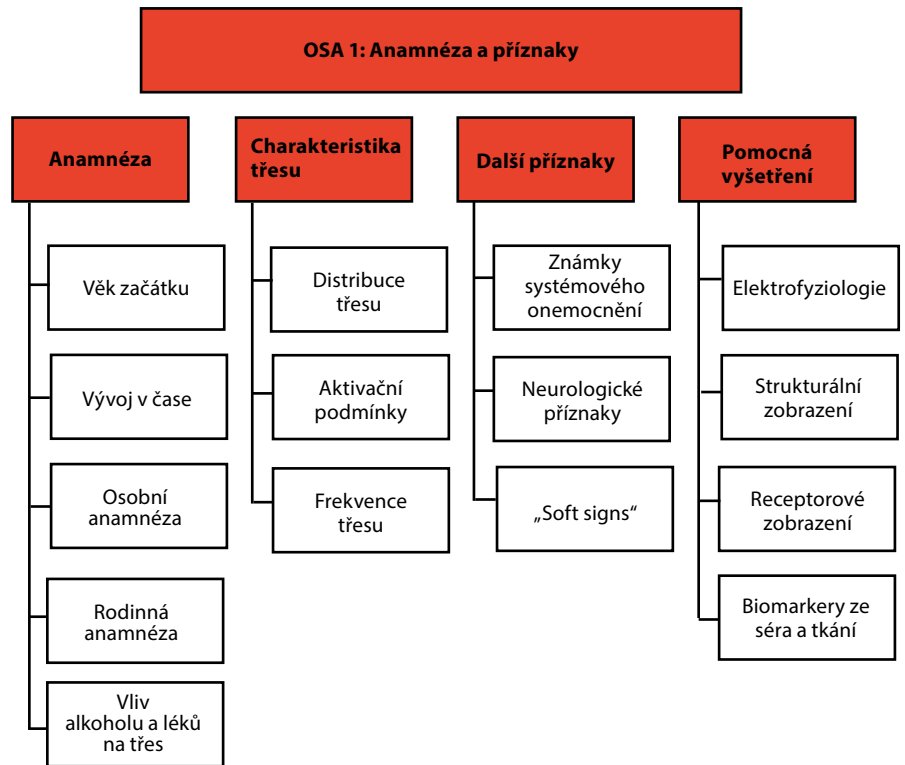
### Syndromy s izolovaným akčním třesem

### Fyziologický a akcentovaný fyziologický třes

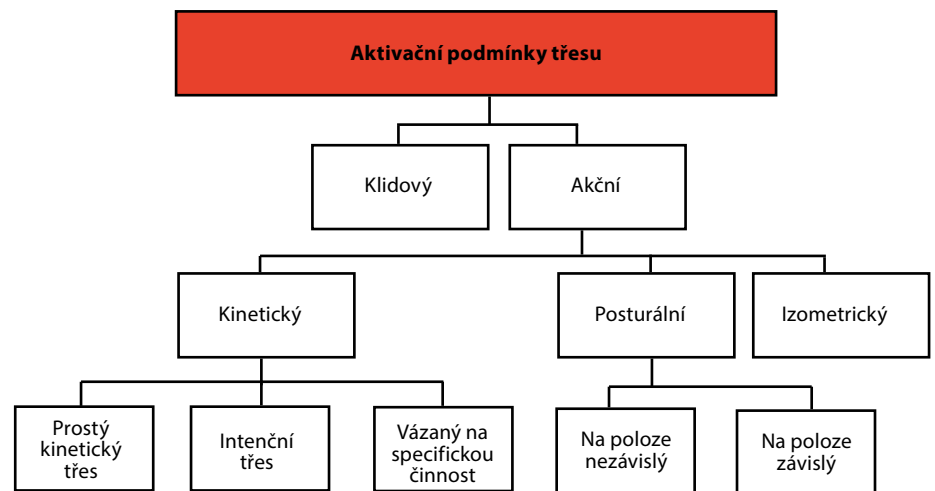
**Fyziologický třes (FT)** se u zdravých jedinců běžně nachází jako akční (posturální i kinetický) tremor zejména na akrech horních končetin, kde může být viditelný jako jemné chvění rukou a prstů. Podílí se na něm periferní složka mechanické oscilace a centrální neurální generátor (fyziologický zpětnovazební okruh) (Deuschl, Bain et Brin, 1998; Elble et Randall, 1978). Při zatížení končetiny se periferní mechanická složka FT projeví zpomalením frekvence třesu. Pro odlišení FT od esenciálního tremoru (viz dále) je důležitá nízká amplituda a vyšší frekvence FT (8–12 Hz).

**Akcentovaný FT** se definuje jako symptomatický akční třes horních končetin, který je potenciálně reverzibilní, pokud je odstraněna jeho příčina. Oproti FT se vyznačuje vyšší amplitudou a takřka stálou přítomností. K akcentaci FT může dojít i u zdravého člověka v úzkosti, po nevyspaní, při vyčerpání. Akcentovaný FT vzniká u endokrinních a metabolických poruch (hypertyreóza, hypoglykemie), vlivem farmak (sympatomimetika, metylxantiny, lithium, valproát aj.) a u intoxikací (alkoholová encefalopatie, odnětí alkoholu). Diagnóza akcentovaného FT je potvrzena nálezem etiologie dle Osy 2 a ústupem třesu po odstranění vyvolávající příčiny. V diferenciální diagnóze je akcentovaný FT nutno odlišit především od esenciálního tremoru. Kromě již zmíněných rozdílů trvá obvykle akcentovaný FT mnohem kratší dobu než tři roky požadované pro stanovení diagnózy esenciálního tremoru, v případě polékového třesu se

Obr. 1. Klinické projevy třesu (podle Bhatia et al., 2018)



Obr. 2. Aktivační podmínky třesu (podle Bhatia et al., 2018)



navíc objevuje v návaznosti na nasazení či zvýšení dávek léku. K záměně za akcentovaný FT by vzácně také mohlo dojít u rytmického kortikálního myoklonu, projevujícího se generalizovanými rytmickými záškuby celého těla.

### Esenciální tremor

Esenciální tremor (ET) je znám jako nejčastější forma chorobného třesu. Definují jej nově zpřesněná diagnostická kritéria (Bhatia et al., 2018):

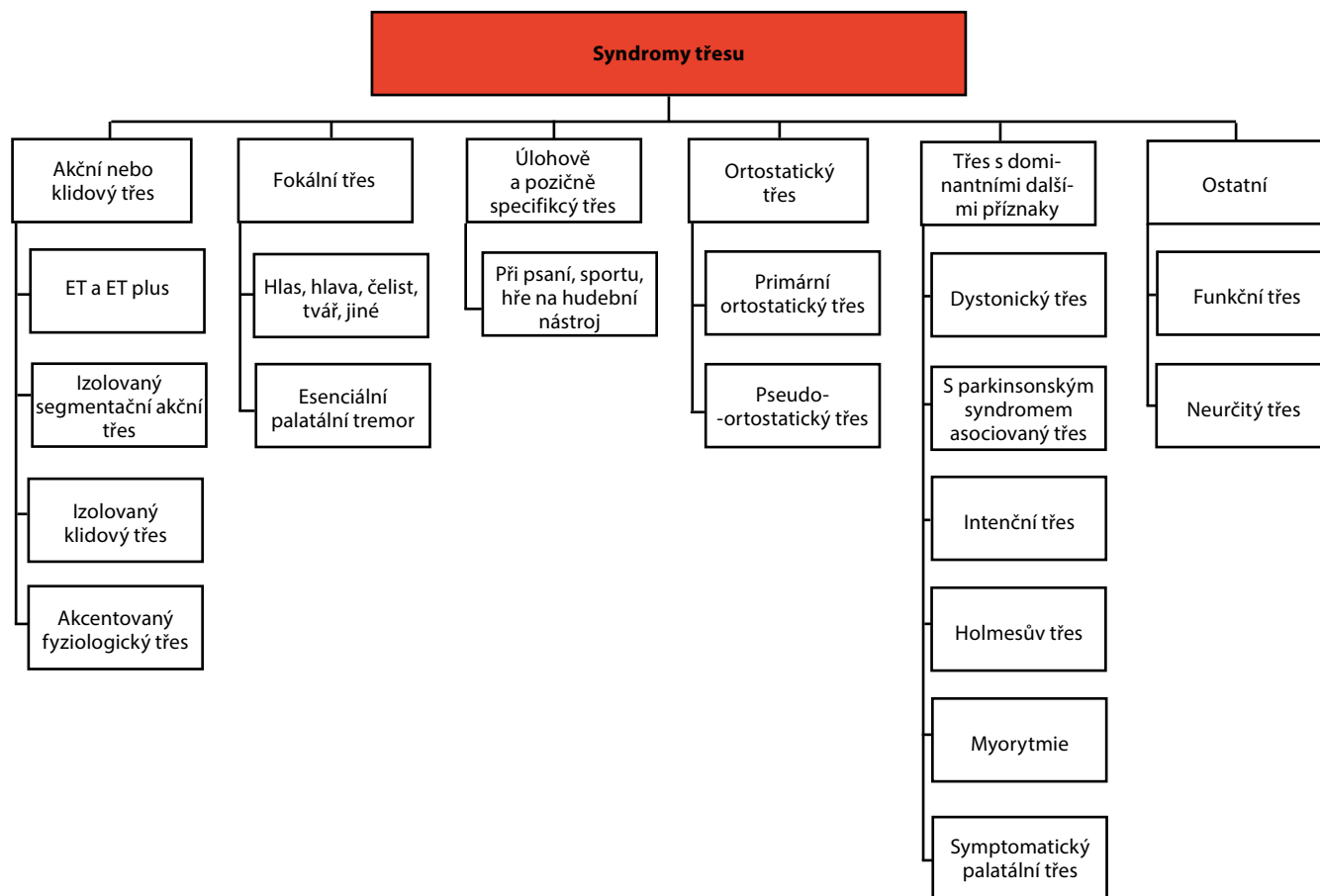
- izolovaný akční třes obou horních končetin,

- minimálně tři roky trvání,
- s třesem nebo bez třesu dalších částí těla (např. hlava, hlas, dolní končetiny),
- bez dalších neurologických příznaků, jako jsou dystonie, ataxie nebo parkinsonismus.

Jako ET tedy nelze klasifikovat např. izolovaný fokální třes (hlasu, hlavy), ortostatický třes, třes vázaný na specifickou polohu nebo činnost, či třes funkčního původu (viz popisy níže).

Je třeba zdůraznit, že ET se bere jako klinická jednotka dle Osy 1, tedy nikoli

Obr. 3. Syndromy třesu (podle Bhatia et al., 2018)



jako nemoc, ale jako klinický syndrom, který může být způsoben různými příčinami. Ačkoli se u nemocných často prokáže pozitivní rodinná anamnéza a přinejmenším u části z nich se třes podstatně mírní po požití malého množství alkoholu, nejsou tyto projevy ani další rysy dříve zmiňované v souvislosti s ET (zejména dlouhověkost) dostatečně konzistentní, aby mohly být součástí definice ET.

Hlavní role v diagnostice ET přísluší klinickému vyšetření, které vedle **pozorování třesu** v klidu, při spontánních pohybech a při mentální zátěži obsahuje i zkoušky zaměřené na akční třes – např. pro posturální třes horních končetin kromě polohy „Mingazzini“ i poloha křídel s lokty zvednutými do stran a předloktími drženými v horizontální poloze před hrudníkem. Pro odhalení kinetického třesu jsou kromě běžných **zkoušek cílených pohybů** (prst-nos, prst-prst apod.) vhodné i **funkční testy**, jako kreslení spirály nebo přelévání vody ze sklenice do sklenice, jejichž výsledky lze dobře kvantifikovat a porovnávat výsledky při dlouhodobém sledování.

V nové diagnostické klasifikaci se ET jako syndrom izolovaného třesu jasně vymezuje oproti případům, které se kromě podobných projevů třesu vyznačují dalšími neurologickými příznaky (ET plus – viz dále) (Bhatia et al., 2018). Přesto se v diagnóze ET až v 50 % případů chybí (Louis, 2019). Zdrojem omylů bývá povrchní vyšetření, které neodhalí další příznaky – bradykinezi, dystonii, dysartrii aj., svědčící pro jiné onemocnění. Na druhé straně vidáme pacienty s ET, kteří přicházejí s nasazenou léčbou L-DOPA či jinými antiparkinsoniky, ačkoli mají anamnézu i příznaky typické pro ET a jejich třes na dopaminergní léčbu nereaguje (Veselá et al., 2002).

### Třes hlasu

Třes hlasu je slyšitelný při řeči jako rytmické kolísání (vibráto nebo tremolo, oscilace frekvence či amplitudy). Dobře se zachytí, když pacient při vyšetření na výzvu drží jeden tón (dlouhé á-, é-, í-). Třes hlasu však málokdy bývá izolovaný, obvykle se jedná o dystonický třes, provázený stridorem z laryngeální dystonie (dystonické postavení a třes

hlasivek lze vidět při laryngoskopickém vyšetření) a případně i dystonickými projevy na dalších částech těla.

### Třes hlavy

Třes hlavy, tj. rytmické oscilace hlavy v rovině sagitální (ano-ano) nebo frontální (ne-ne), se může vyskytovat spolu s třesem rukou u ET. Pokud se objeví izolovaně, nejedná se podle nových kritérií o ET a je nutno uvážit další možnosti. Na prvním místě je nutno pátrat po abnormálním klidovém postavení a mimovolních pohybech hlavy a krku, případně „geste antagoniste“ a dalších známkách dystonie, protože cervikální dystonie je nejčastějším podkladem třesu hlavy. Při pečlivém pozorování někdy bývá patrné, že dystonický třes nemá rytmický oscilační ráz a jeho záškuby se mohou spíše podobat myoklonu. Často však rozhodne teprve další vývoj s postupným objevením dalších příznaků.

### Třes vázaný na polohu či specifickou činnost

Jedná se o izolovaný akční třes objevující se pouze na části těla zapo-

jené při určité činnosti a pouze během této činnosti. Vzniká zvláště u jedinců provádějících příslušnou aktivitu často a intenzivně. Pravděpodobně nejčastější je primární písářský třes, který se projevuje třesem ruky buď pouze při psaní rukou, nebo i když jen ruka zaujme polohu jako při psaní (Deuschl, Bain et Brin, 1998). Podobný třes se může objevit na příslušných částech těla (ruka, ústa aj.) u řemeslníků, hudebníků či sportovců, vždy ve vazbě na příslušnou specifickou činnost. V tom se tento typ třesu shoduje s profesionálními dystoniemi, s nimiž také mnohdy koinciduje, zatímco v izolované formě je vzácnější.

### Vzácné fokální třesy

Jako **palatální tremor** se označují rytmické pohyby měkkého patra o frekvenci 0,5–5 Hz. Tzv. esenciální palatální tremor, u nějž pacienti udávají rytmické cvakání v uších na podkladu rytmických kontrakcí m. tensor veli palatini, je přinejmenším v některých případech funkčního původu. **Symptomatický palatální tremor** většinou není provázen cvakáním v uších. Působí jej stahy m. levator veli palatini a dalších hltanových svalů inervovaných z jader mozkového kmene. Magnetická rezonance obvykle prokazuje léze v Guillainově–Mollaretově trojúhelníku a pseudohypertrofii oliva inferior (Deuschl et al., 1994).

Mezi další vzácné syndromy s izolovaným fokálním třesem patří **hereditární geniospasmus** (viditelné rytmické stahy svalů na bradě), „**rabbit syndrom**“ (třes postihuje periorální a žvýkácí svaly), izolovaný třes dolní čelisti, třes jazyka, třes při úsměvu aj. (Bhatia et al., 2018).

### Ortostatický třes

Ortostatický třes se projevuje pouze vestoje, jako pocit nejistoty v dolních končetinách po chvíli stání (obvykle cca po 30 s), pacient má pak tendenci k pádu, případně si sedá, aby neupadl. Někdy lze u stojícího pacienta nahmatat chvění lýtkových svalů, které dokonce může být slyšitelné fonendoskopem. Diagnózu potvrdí elektromyografie (EMG), prokazující koherentní třes lýtkových svalů o rychlé frekvenci (13–18 Hz), který při zapnutí zvukového výstupu zní jako motor – tzv. helicopter sign. Nález potvrdí

koherenční analýza polyelektromyogramu ze svalů DK. Oscilace o typické frekvenci může také odhalit Fourierovská analýza zápisu statické posturografie.

## Syndromy třesu v kombinaci s dalšími příznaky

### Esenciální tremor plus

Novou klasifikací třesu byla zavedena syndromologická jednotka **ET plus** (Bhatia et al., 2018). Jedná se o akční třes rukou, který sice částečně odpovídá definici ET (kritériím 1–3 – viz výše), ale zároveň se u něj nalézají **další neurologické příznaky** nejasného významu, např. asymetrický klidový třes, postižení tandemové chůze, naznačené dystonické držení končetiny postižené třesem, známky mírného kognitivního deficitu nebo jiné nespecifické neurologické příznaky, které nezapadají do jiného syndromu a samy o sobě nestačí k určení diagnózy.

### Dystonický třes

**Dystonický třes (DT) je třes části těla postižené dystonií** (např. třes hlavy u cervikální dystonie, třes ruky u fokální dystonie ruky apod.). DT se bere jako součást syndromu dystonie, horší se stejnými vlivy (poloha hlavy, činnost ruky apod.) a naopak se spolu s ostatními příznaky dystonie může mírnit v úlevové poloze nebo sensorickými podněty („geste antagoniste“).

Od DT se odlišuje **třes asociovaný s dystonií**. Jedná se o **třes části těla, která není postižena dystonií, u pacienta trpícího dystonií** v jiné lokalizaci na těle. Příkladem může být asymetrický třes horních končetin u pacientů s cervikální dystonií. Etiologie dystonie může být známá nebo idiopatická a může být sporadická nebo familiární.

### Parkinsonský třes

Jednostranný třes ruky (vzácně nohy) o frekvenci mezi 4–6 Hz, přítomný pouze v klidové poloze a ustupující při aktivitě, může být prvním příznakem tremor-dominantní Parkinsonovy nemoci (PN). Při delším trvání nebo vzácněji od počátku se třes objevuje oboustranně, obvykle ale s vyšší amplitudou na jedné straně. V některých případech může

být třes patrný nejen v základní klidové poloze, ale po krátké prodlevě i v nově zaujaté statické poloze (tzv. reemergentní tremor).

Pokud je tremor na počátku onemocnění izolovaný, bývá tomu tak jen přechodně a při cíleném vyšetření již často na postižené končetině nalezneme i bradykinezi a rigiditu. Vzácně se může objevit i třes dolní čelisti či rtů, ale nález končetinové bradykineze a rigidity (tj. kombinovaného třesu podle Osy 1) rovněž vede k diagnóze PN. Jejím potvrzením je vymizení či podstatné zmírnění třesu a dalších příznaků po podání L-DOPA nebo jiného dopaminergního preparátu. V případech s přetrvávajícím izolovaným klidovým třesem nebo s nejasnou odpovědí na dopaminergní lék je indikované vyšetření DATscan, jehož případný normální nález vyloučí diagnózu PN.

### Cerebellární třes

Pro postižení mozečku nebo cerebello-talamické dráhy je typický **intencní třes**, tj. kinetický třes, který vzniká při cílených pohybech a zvyrazňuje se na začátku pohybu a při přiblížení k cíli. Někdy se kombinuje s nepravidelnými záškuby až myoklonického rázu. Je obvykle spojený s projevy cerebellární ataxie – poruchami koordinace a nepřesným cílením pohybů, jež závažně narušují zejména přesné pohyby horních končetin. Dále bývá ataxie stoje a chůze, poruchy očních pohybů a mozečková dysartrie. Rytmický pomalý třes hlavy a horní části trupu, převážně v předozadním směru, který často doprovází ataxii stoje a chůze, se nazývá **titubace**.

Tremor vzniká nejčastěji při poškození nucleus dentatus nebo horního mozečkového pedunklu.

### Holmesův třes

Dle starší nomenklatury rubrální třes nebo „midbrain tremor“. Třes je přítomen v klidové poloze a přetrvává jako akční posturální a kinetický třes, častí s intencním zvýrazněním, obvykle na jedné horní (případně i dolní) končetině podle lokalizace léze. Bývá spojen s dalšími příznaky postižení hybnosti.

Holmesův třes vzniká při získaných lézích mezencefala, častěji v okolních drahách, než přímo v nucleus ruber.



## Myorytmie

Myorytmie překračuje hranice klasifikace třesu k jiným abnormálním pohybům. Označuje se tak repetitivní, rytmický, pomalý pohyb (1–4 Hz) působený stahy hlavových a končetinových svalů (Baizabal-Varvallo, Cardoso et Jankovic, 2015). Jako okulo-mastikatorní myorytmie (typický příznak Whippleovy choroby) se označuje pomalý, repetitivní pohyb, obvykle asymetricky postihující obličejové a okohybné svaly. Myorytmie na končetinách mívá ráz pravidelnějších myoklonických záškubů, proto se někdy obtížně odlišuje od třesu či segmentálního myoklonu.

Myorytmie bývá způsobena patologií v mozgovém kmeni, mezimozku nebo mozečku a obvykle je spojena s dalšími příznaky.

## Funkční třes

Diagnóza funkčního třesu musí být stejně jako u jiných funkčních poruch pozitivní, postavená na průkazu inkonzistence příznaků v čase a jejich inkongruence se známými klinickými syndromy (Schwingenschuh et al., 2011). Nestačí tedy vyloučit možné organické příčiny. Funkční poruchy včetně třesu se obvykle vyznačují náhlým vznikem, atypickým průběhem a ústupem projevu vlivem nefyziologických manévru. Často je předcházejí či provázejí další funkční projevy.

Projevem inkonzistence příznaků funkčního třesu bývá kolísání jeho amplitudy a frekvence. Kromě ústupu nebo změny charakteristik třesu při odvedení či naopak při zaměření pozornosti je vhodné otestovat vliv konkurenčního rytmického pohybu: když pacienta s funkčním třesem požádáme, aby nepostiženou horní či dolní končetinou vyklepával rytmus nebo prováděl jiný rytmický pohyb (klepání prsty

o pomalejší či rychlejší frekvenci, než je frekvence třesu, obvykle pozorujeme, že při kontralaterálním pohybu chorobný třes buď ustane či převezme vnucený rytmus, případně že se naopak nedaří provádět volní rytmický pohyb nepostiženou končetinou, který přejímá frekvenci funkčního třesu.

## Osa 2: Etiologie třesu

Třes může být **získaný** – např. toxické nebo polékové postižení, metabolické či endokrinní onemocnění nebo fokální léze (Holmesův tremor po kmenové cévní mozkové příhodě, intencní třes u lézí mozečku při roztroušené skleróze mozkomíšni atd.).

**Geneticky definované příčiny** třesu zahrnují např. třes u Parkinsonovy nemoci způsobené některou z mutací v genu pro synuklein nebo třes u hereditárních spinocerebellárních ataxií aj.

Pokud nelze etiologii třesu současnými diagnostickými metodami určit, zařadí se mezi **idiopatické** poruchy, familiárního či sporadického výskytu, jejichž genetický podklad může být vyjasněn v budoucnu (sem dnes patří i případy třesu klasifikovaného jako ET).

## Souhrn

Klasifikace třesu dle nejnovějšího konsenzu MDS a dle dalších recentních doporučení zřetelně odděluje fenomenologii (Osa 1) od etiologie třesu (Osa 2). Pro klinickou diagnózu je rozhodující přesné syndromologické zařazení daného případu třesu podle Osy 1. Hlavními klasifikačními prvky jsou tu vedle anamnestických údajů tělesná distribuce a aktivitační podmínky (třes klidový a akční, posturální a kinetický) a dále fyzikální charakteristiky (amplituda a frekvence třesu). Dalším významným prvkem je přítomnost či nepřítomnost jiných příznaků kromě třesu.

Kromě obecného zpřesnění syndromologické klasifikace třesu je nejvýznamnější změnou na rozdíl od starších klasifikačních schémat zúžená definice ET a vyčlenění řady jednotek považovaných dříve za subtypy ET do samostatných kategorií – např. izolovaný třes hlavy nebo hlasu. Navíc vznikla nová syndromologická jednotka – ET plus.

## Literatura

- Baizabal-Carvalho JF, Cardoso F, Jankovic J. Myorhythmia: phenomenology, etiology, and treatment. *Mov Disord* 2015; 30(2): 171–179.
- Bhatia KP, Bain P, Bajaj N, Elble RJ, Hallett M, Louis ED, Raethjen J, Stamelou M, Testa C, Duschl G, Tremor Task Force of the International Parkinson and Movement Disorder Society. Consensus Statement on the classification of tremors. from the task force on tremor of the International Parkinson and Movement Disorder Society. *Mov Disord* 2018; 33(1): 75–87.
- Deuschl G, Bain P, Brin M. Consensus statement of the Movement Disorder Society on Tremor. Ad Hoc Scientific Committee. *Mov Disord* 1998; 13(Suppl 3): 2–23.
- Deuschl G, Toro C, Valls-Solé, Zeffiro T, Zee DS, Hallett M. Symptomatic and essential palatal tremor. 1. Clinical, physiological and MRI analysis. *Brain* 1994; 117(Pt 4): 775–88.
- Elble RJ, JRandall JE. Mechanistic components of normal hand tremor. *Electroencephalogr Clin Neurophysiol* 1978; 44(1): 72–82.
- Louis ED. Tremor. *Continuum (Minneapolis)* 2019; 25(4): 959–975.
- Schwingenschuh P, Katching P, Seiler S, Saifee TA, Aguirregomocorta M, Cordivari C, Schmidt R, Rothwell JC, Bhatia KP, Edwards M. Moving toward „laboratory-supported“ criteria for psychogenic tremor. *Mov Disord* 2011; 26(14): 2509–2515.
- Veselá O, Růžička E, Jech R, Roth J, Mečír P, Volfová M. Esenciální tremor v naší populaci nemocných – základní charakteristika onemocnění a vyšetření kresbou spirály. *Čes a Slov Neurol Neurochir* 2002; 65/98: 181–186.

Článek je převzatý z:  
*Neurol. praxi* 2020; 21(6): 428–432

**prof. MUDr. Evžen Růžička, DrSc.**  
Neurologická klinika 1. LF UK a VFN  
Kateřinská 30, 120 00 Praha 2  
evzen.ruzicka@vfn.cz